



_____ № _____
на № _____ от _____

24.05.2010 г. № ДС -
12

В Федеральную службу по
надзору
в сфере образования и науки

ФГУ «Институт хирургии им. А.В. Вишневского»
Минздравсоцразвития сообщает, что автореферат
диссертации Адырхаева Заурбека Ахсарбековича
« Результаты хирургического лечения патологической
деформации внутренней сонной артерии» по специальности
14.01.26 – сердечно-сосудистая хирургия, медицинские науки
размещен на сайте Института 24 мая 2010 года

<http://www.vishnevskogo.ru> .

Шифр диссертационного совета Д 208.124.01 при ФГУ
«Институт хирургии им. А.В. Вишневского
Росмедтехнологий» .

Ф.И.О. отправителя : Шаробаро В.И. , ученый
секретарь диссертационного совета доктор медицинских
наук ,

E-mail: Sharobaro@ixv.comcor.ru .

Директор ФГУ «Институт хирургии

им. А.В. Вишневского Росмедтехнологий»

Академик РАМН

Федоров В.Д.

Сведения о предстоящей защите диссертации

Адырхаев Заурбек Ахсарбекович

« Результаты хирургического лечения патологической деформации внутренней сонной артерии»

по специальности 14.01.26 – сердечно-сосудистая хирургия
медицинские науки.

Д 208.124.01

ФГУ Институт хирургии им.А.В.Вишневского
117997, Москва, Б.Серпуховская, 27

телефон: 236.60.38 (<http://www.vishnevskogo.ru>).

E-mail: Sharobaro@ixv.comcor.ru

Предполагаемая дата защиты 1 июля 2010 года

Дата размещения на сайте 24 мая 2010 года

Ученый секретарь диссертационного совета Д
208.124.01

Доктор медицинских наук
Шаробаро В.И.

На правах рукописи

АДЫРХАЕВ ЗАУРБЕК АХСАРБЕКОВИЧ

**РЕЗУЛЬТАТЫ ХИРУРГИЧЕСКОГО ЛЕЧЕНИЯ
ПАТОЛОГИЧЕСКОЙ ДЕФОРМАЦИИ ВНУТРЕННЕЙ
СОННОЙ АРТЕРИИ**

14.01.26. – сердечно-сосудистая хирургия

АВТОРЕФЕРАТ

диссертации на соискание ученой степени
кандидата медицинских наук

Москва – 2010 г.

Работа выполнена на базе ФГУ «Институт хирургии им. А. В. Вишневского Министерства здравоохранения и социального развития России» и кафедры ГОУ ДПО «РМАПО Росздрава».

Научные руководители:

доктор медицинских наук Белоярцев Дмитрий Феликсович

доктор медицинских наук Тимина Ирина Евгеньевна

Официальные оппоненты:

доктор медицинских наук, профессор Попов Вадим Анатольевич

доктор медицинских наук Скрылёв Сергей Иванович

Ведущая организация: Научный центр сердечно-сосудистой хирургии им. А. Н. Бакулева РАМН.

Защита состоится «.....» _____ 2010 г. в часов на заседании диссертационного совета Д.208.124.01 при ФГУ «Институт хирургии им. А. В. Вишневского» Министерства здравоохранения и социального развития России по адресу: 117997. Москва, ул. Б. Серпуховская, 27.

С диссертацией можно ознакомиться в библиотеке ФГУ «Институт хирургии им. А. В. Вишневского Министерства здравоохранения и социального развития России».

Автореферат разослан « » _____ 2010 г.

Ученый секретарь диссертационного совета,
доктор медицинских наук

Шаробаро В. И.

АКТУАЛЬНОСТЬ ИССЛЕДОВАНИЯ

Инсульт является одной из ведущих причин, стойкой нетрудоспособности и смертности населения в мире. В России ежегодно фиксируется более 450 тыс. новых инсультов. Из них 80% это ишемические инсульты. Наблюдается «омоложение» инсульта, частота заболеваемости у лиц трудоспособного возраста в России составляет 1,3 на 1000 населения в год (Скворцова В. И., Евзельман М. А., 2006). Ежегодная смертность от инсульта в России 305 летальных исходов на 100000 населения, одна из самых высоких в мире (Бокерия Л. А., Гудкова Р. Г., 2007). Общая летальность после инсульта достигает 40%, а в течение года погибает до 60% выживших больных. Инсульт является лидирующей причиной инвалидизации населения. По данным Национального регистра инсульта 31% пациентов перенесших инсульт требуют посторонней помощи по уходу, а 20% не могут самостоятельно передвигаться. Лишь около 20% выживших больных могут вернуться к прежней работе, у 22 – 27% больных в течение первого года наблюдается повторное ОИМК (Скворцова В. И., Евзельман М. А., 2006).

В структуре причин развития сосудисто-мозговой недостаточности ПД ВСА занимает второе место после атеросклеротического поражения. Распространенность ПД ВСА в общей популяции составляет от 12% (Хорев Н. Г., 2000) до 43% (Poulias G. E. et al., 1996, Pellegrino L., et al., 1998, Togay-Isikay C. et al., 2005). В структуре больных с симптомами СМН, пациенты с данным заболеванием составляют 4 – 17% (Mascoli F. et al., 1987, Phillips S. J., Whisnant J. P., 1992, Carcoforo P. et al., 1997,).

В исследовании, опубликованном Ballotta E. с соавт. (2005), пациенты были рандомизированы на две группы: хирургического лечения и медикаментозной терапии. В течение 17 месяцев 41% больных из второй группы были оперированы, учитывая прогрессирование СМН. В отдаленном периоде ишемические инсульты (6,6%) зарегистрированы только в группе неоперированных пациентов, 2,2% из которых стали фатальными. Результаты исследования доказывают значение хирургического метода лечения ПД ВСА как единственного, предотвращающего развитие ишемического инсульта и прогрессирование неврологической симптоматики. Аналогичные результаты описаны в работах отечественных авторов (Крыжановский Д. В., 2002, Казанчян П. О., Валиков Е. А., 2005).

В последние десятилетия в российской медицине появился ряд исследований, посвященных хирургическому лечению ПД ВСА. Тем не менее, до сих пор нет единого мнения по вопросам показаний к операции и выбора метода оперативного вмешательства.

Средние сроки наблюдения в отдаленном периоде в отечественной литературе непродолжительны, от 3,6 г. (Крыжановский Д. В., 2002) до 4 лет (Стародубцев В. Б. с соавт., 2009), а в зарубежной – лишь в одном исследовании превысили 6 лет (Ballotta E., Da Giau G., Bottio T., 1999). Оценка результатов реконструкций также различна. Ряд исследователей оценивали по данным ЦДС проходимость, прямолинейность хода реконструированной ВСА и показатели гемодинамики в сочетании с оценкой неврологического статуса (Еремеев В. П., 1998, Хорев Н. Г., 2000, Казанчян П. О., Валиков Е. А., 2005). Другие авторы приводили сведения только о неврологической эффективности реконструкций (Крыжановский Д. В., 2002, Бокерия Л. А. с соавт., 2005). Однако в отечественной литературе нет работ, посвященных анализу результатов операций при ПД ВСА в зависимости от вида оперативного вмешательства и характера поражения, а также в сроки более 5 лет, что позволило бы уточнить показания к тому или иному виду реконструкции при различных вариантах поражения.

Авторы, в работах которых имелось упоминание об использовании МРА БЦА, применяли ее в диагностике ПД ВСА (Крыжановский Д. В., 2002, Казанчян П. О., Валиков Е. А., 2005), однако не была изучена эффективность метода в изучении результатов операций. Мнение некоторых авторов, которые по сей день считают обязательным выполнение ЦА (Еремеев В. П., 1998, Хорев Н. Г., 2000, Бокерия Л. А. с соавт., 2005), также спорно.

Приведенные данные со всей очевидностью свидетельствуют о существенной медико-социальной значимости описываемой проблемы и актуальности повышения эффективности хирургического лечения пациентов с ПД ВСА.

Исходя из вышеизложенного, целью настоящего исследования явилось улучшение результатов реконструктивных операций при патологической деформации внутренней сонной артерии.

Для достижения поставленной цели были сформулированы следующие задачи:

1. Проанализировать клинические проявления сосудисто-мозговой недостаточности и характер нарушений

гемодинамики у пациентов с патологической деформацией внутренней сонной артерии.

2. Оценить возможности магнитно-резонансного исследования в диагностике и оценке результатов хирургического лечения пациентов с патологической деформацией внутренней сонной артерии.
3. Изучить непосредственные результаты реконструкций при патологической деформации внутренней сонной артерии.
4. Изучить отдаленные результаты реконструкций при патологической деформации внутренней сонной артерии.
5. Определить показания к хирургическому лечению пациентов с патологической деформацией внутренней сонной артерии и оптимальный метод реконструкции внутренней сонной артерии.

Научная новизна

На основании анализа клинических проявлений сосудисто-мозговой недостаточности выделены наиболее характерные для данной группы пациентов симптомы заболевания, проведена оценка их частоты и связи с формой деформации внутренней сонной артерии. С помощью цветового дуплексного сканирования объективизированы нарушения гемодинамики в просвете пораженной артерии при ее патологической деформации и установлены критерии ее гемодинамической значимости. На основании результатов проведенных оперативных вмешательств определены показания к хирургическому лечению и обоснован выбор метода реконструкции внутренней сонной артерии. Изучение отдаленных результатов различных методов реконструкции внутренней сонной артерии показало высокую эффективность оперативного лечения в профилактике и лечении сосудисто-мозговой недостаточности в сроки наблюдения до 25 лет. Впервые продемонстрирована эффективность и обоснованность применения магнитно-резонансного исследования с целью динамического наблюдения пациентов в отдаленном периоде.

Практическая значимость

Результаты исследования демонстрируют высокую клиническую эффективность проведенных операций и уровень выживаемости пациентов после различных видов реконструкций в сроки до 25 лет. Предложенный алгоритм обследования позволил оптимизировать сроки предоперационной подготовки больных в сочетании с высокой достоверностью полученных данных. Использование магнитно-резонансного исследования при обследовании пациентов в отдаленном периоде дает возможность получить более

объективную информацию о состоянии оперированной артерии (чем изолированное применение ЦДС), а также о степени структурного поражения головного мозга. Полученные сведения позволили сформулировать показания к хирургическому лечению пациентов и оптимизировать выбор метода реконструкции в зависимости от характера поражения внутренней сонной артерии.

Положения, выносимые на защиту

1. Сочетанное использование цветового дуплексного сканирования и магнитно-резонансной томографии позволяет в короткие сроки достоверно и безопасно для пациента получить информацию, необходимую для определения тактики лечения при патологической деформации внутренней сонной артерии.
2. Хирургическая коррекция является эффективным, безопасным и долгосрочным методом профилактики сосудисто-мозговой недостаточности и лечения пациентов с патологической деформацией внутренней сонной артерии.
3. Применение магнитно-резонансного исследования с целью динамического контроля проведенного хирургического лечения позволяет повысить объективность оценки его результатов.
4. Выбор метода реконструкции внутренней сонной артерии осуществляется интраоперационно и диктуется характером поражения артерии.

Апробация работы

Материалы и основные положения диссертационного исследования доложены и обсуждены на XIX международной конференции Российского общества ангиологов и сосудистых хирургов (Краснодар, 2008 г), XIV Всероссийском съезде сердечно-сосудистых хирургов (Москва, 2008 г) и XV Всероссийском съезде сердечно-сосудистых хирургов (Москва, 2009 г).

Апробация работы была проведена на совместном заседании проблемной комиссии по проблеме «Хирургия сердца и сосудов ФГУ «Институт хирургии им. А. В. Вишневского Министерства здравоохранения и социального развития России» и кафедры клинической ангиологии и сосудистой хирургии ГОУ ДПО «РМАПО Росздрава» 23 апреля 2010 г.

Внедрение результатов работы

Результаты диссертационного исследования внедрены в клиническую практику и находят применение в работе

отделения хирургии сосудов ФГУ «Институт хирургии им. А. В. Вишневского Министерства здравоохранения и социального развития России» и кафедры клинической ангиологии и сосудистой хирургии ГОУ ДПО «РМАПО Росздрава».

Публикации по теме диссертационного исследования

Основные положения диссертации отражены в 7 печатных работах.

Объем и структура работы

Работа изложена на 141 странице машинописного текста, состоит из введения, 4 глав, обсуждения, выводов, практических рекомендаций и списка литературы, который включает 59 отечественных и 159 иностранных источников. Представленный материал иллюстрирован 62 таблицами и 18 рисунками.

СОДЕРЖАНИЕ РАБОТЫ

ОБЩАЯ ХАРАКТЕРИСТИКА ПАЦИЕНТОВ

В исследование были включены пациенты с изолированной ПД ВСА. Пациенты с сочетанным гемодинамически и клинически значимым атеросклеротическим поражением артерий каротидного и/или вертебро-базилярного бассейна, в исследование не включались.

Статистический анализ проводили с помощью математического пакета «Statistica 6» компании «StatSoft Inc.» (США), для операционной системы «Windows XP». Применялись как параметрические, так и непараметрические методы статистического анализа, а также метод Каплана – Мейера. При расчете значения медианы в скобках указывался интерквартильный размах.

С июня 1984 по декабрь 2008 года в отделении хирургии сосудов «Института хирургии им. А. В. Вишневского» было проведено хирургическое лечение 142 пациентов с изолированной ПД ВСА. У 95 (67%) пациентов поражение носило двусторонний характер, у 47 (33%) – односторонний. Поэтапно с обеих сторон были оперированы 24 человека. Таким образом, 142 пациентам было выполнено 166 оперативных вмешательств, каждое из которых рассматривалось как самостоятельный клинический случай.

Среди оперированных были 101 (61%) женщина и 65 (39%) мужчин. Возраст пациентов варьировал от 13 до 87 лет, Ме – 57,5 лет (48; 65). Соотношение мужчин и женщин было 1:1,6 ($p < 0,01$). Медиана возраста у женщин составила 61 год (51; 66), у мужчин – 55 лет (42; 63), ($p < 0,05$). Большинство оперированных пациентов (61%) находились в возрасте от 51 года до 70 лет ($p < 0,01$). Также следует

отметить, что около 10% больных подверглись хирургическому лечению в возрасте до 30 лет.

У пациентов в возрасте до 40 лет ПД ВСА чаще (92%) носила двусторонний характер, в то время как у больных старше 40 лет достоверно чаще (39%) выявлялось одностороннее поражение ($p < 0,01$) (табл. 1).

Таблица 1

Распространенность поражения в зависимости от возраста

Распространенность	Возраст, гг.		N
	до 40	более 40	
Двусторонняя	24 (92%)	71 (61%)	95 (67%)
Односторонняя	2 (8%)	45 (39%)	47 (33%)
N	26 (100%)	116 (100%)	142 (100%)

С учетом клинических проявлений заболевания пациенты были разделены в зависимости от исходной степени СМН по классификации Покровского А. В. (1976 г.) (табл. 3). Более чем у половины (56%) больных в анамнезе имел место переходящий (21%) либо стойкий неврологический дефицит (35%), ($p < 0,05$). Amaugosis fugax в анамнезе был отмечен в 4 (2,4%) случаях. ХСМН (III степень) наблюдалась у $\frac{1}{3}$ пациентов. Асимптомное течение заболевания было лишь у 7% оперированных больных.

Также было выявлено, что асимптомное течение заболевания достоверно чаще наблюдалось при одностороннем поражении ВСА ($p < 0,01$), а ТИА чаще развивались при двустороннем поражении ($p < 0,05$). В других группах статистически значимых различий не выявлено, но в абсолютных числах частота ХСМН и НМК в анамнезе была выше у пациентов с двусторонним поражением ВСА.

При анализе распределения пациентов по степени СМН в зависимости от возраста выявлено, что пациенты в возрасте до 30 лет страдали II-й степенью СМН чаще, чем в других возрастных группах ($p < 0,05$). В свою очередь больные от 31 года до 70 лет достоверно чаще имели в анамнезе инсульт, чем пациенты в возрасте до 30 лет или старше 70 лет ($p < 0,05$). В других группах статистически значимых различий выявлено не было. Однако обращает на себя внимание, что 44% больных до 30 лет перенесли в анамнезе НМК (ТИА и/или инсульт), а в возрасте от 31 года до 70 лет – 60%, причем более чем у 40% из них в анамнезе был инсульт. Пожилые люди (старше 70 лет) в 52% случаев

оперировались по поводу ХСМН. Подавляющее большинство асимптомных пациентов (75%) были оперированы на 7-й декаде жизни (табл. 2).

Таблица 2

Степень СМН в зависимости от возраста

СМН	Возраст, гг.				N
	до 30	31-50	51-70	71-90	
I	-	1 (3%)	9 (9%)	2 (11%)	12 (7%)
II	6 (38%)	7 (23%)	16 (16%)	5 (26%)	34 (21%)
III	9 (56%)	10 (34%)	33 (33%)	10 (52%)	62 (37%)
IV	1 (6%)	12 (40%)	43 (42%)	2 (11%)	58 (35%)
N	16 (10%)	30 (18%)	101 (61%)	19 (11%)	166 (100%)

Основными жалобами, пациентов при госпитализации стали проявления ВБН и общемозговые симптомы, которые наблюдались у 44% и 43% пациентов соответственно. Последствия перенесенного инсульта (11%) и клиника эмболии центральной артерии сетчатки (2%) встречались реже.

Распределение пациентов в зависимости от формы ПД ВСА согласно классификации Weibel J. и Fields W. S. (1965 г.) представлено в таблице 3. Более половины (58%) больных оперированы по поводу перегиба ВСА, около $1/4$ (27%) – по поводу петлеобразования и лишь у 15% оперированных была выявлена С- и S-образная извитость.

Таблица 3

Степень СМН в зависимости от формы ПД ВСА

СМН	Форма ПД ВСА			N
	Tortuosity	Kinking	Coiling	
I	3 (12%)	6 (6%)	3 (7%)	12 (7%)
II	4 (16%)	19 (20%)	11 (25%)	34 (21%)
III	14 (56%)	30 (31%)	18 (41%)	62 (37%)
IV	4 (16%)	42 (43%)	12 (27%)	58 (35%)
N	25 (100%)	97 (100%)	44 (100%)	166 (100%)

У больных с С- и S-образной извитостью ХСМН отмечена в 56% случаев ($p < 0,05$), в то же время 32% из них перенесли НМК (4 – ТИА, 4 – инсульт). У больных с перегибом ВСА риск развития НМК (63%) был достоверно ($p < 0,05$) выше, чем при извитости (32%). При петлеобразовании ВСА частота развития инсульта (27%) и НМК в совокупности (52%) оказалась также выше, чем при извитости (32%), однако статистически значимыми эти различия не были ($p > 0,05$), (табл. 3).

Практически все пациенты (90%), включенные в исследование, страдали рядом сопутствующих заболеваний. У большинства обследованных больных (74%) встречалась АГ

($p=0,000$). Достоверно чаще (86%) АГ встречалась у больных старше 40 лет, тогда как у лиц младше 40 лет она чаще (80%) отсутствовала ($p<0,01$).

Число асимптомных пациентов в зависимости от АГ не различалось ($p>0,05$). Частота развития ИМЖ (ТИА + инсульт), а также изолированно инсульта у больных с АГ была достоверно выше ($p<0,01$). ХСМН достоверно чаще отмечалась у пациентов, не страдающих АГ ($p<0,01$), (табл. 4).

Таблица 4

Степень СМН в зависимости от АГ

СМН	Артериальная гипертензия		N
	Да	Нет	
I	7 (6%)	5 (12%)	12 (7%)
II	25 (20%)	9 (21%)	34 (21%)
III	38 (31%)	24 (55%)	62 (37%)
IV	53 (43%)	5 (12%)	58 (35%)
N	123 (100%)	43 (100%)	16600%

МЕТОДЫ ИССЛЕДОВАНИЯ

Цветовое дуплексное сканирование брахиоцефальных артерий

На дооперационном этапе ЦДС БЦА выполнено в 135 (82%) случаях. При проведении исследования определяли состояние стенки и просвета ОСА и ВСА, анатомический ход сонных артерий и форму ПД, расстояние от бифуркации ОСА до ПД, а также характер гемодинамических изменений в просвете деформированной артерии. Распределение пациентов по форме ПД ВСА на основании данных ЦДС, а также «высота» деформации, LCK_{max} и наличие турбулентности в группах представлены в таблице 5. Дополнительным параметром с помощью, которого оценивалась гемодинамическая значимость повышения ЛСК на высоте деформации (LCK_{max}), было ее отношение (градиент) к ЛСК проксимальнее деформации.

Таблица 5

Форма ПД ВСА по данным ЦДС

Форма ПД ВСА	N	«Высота» ПД ВСА, Ме, мм	LCK_{max} , Ме, см/сек.	$LCK_{max}/LCK_{прокс}$, Ме	Турбулен тность
Tortuosity	36 (27%)	45 (24; 50)	120 (100; 160)	2,4 (2,1; 3,3)	17 (47%)
Kinking	50 (37%)	37,5 (23,5; 50)	110 (100; 150)	2,7 (2,1; 3,3)	46 (92%)
Coiling	43 (32%)	37 (26; 44)	121 (100; 150)	2,2 (2; 3)	22 (51%)
ПД не выявлена	6 (4%)	-	-	-	-
Всего	135 (100%)	38 (26; 50)	120 (100; 150)	2,5 (2; 3,2)	85 (66%)

Расстояние от бифуркации ОСА до деформации ВСА составляло от 10 до 65 мм, Ме – 38 мм (26; 50) и не зависело от ее формы, ($p>0,05$).

LCK_{max} (в фокусе деформации ВСА) варьировала от 60 до 350 см/сек., Ме – 120 см/сек. (100; 150) и не зависела от ее формы, ($p>0,05$). Медиана $LCK_{max}/LCK_{прокс}$ составила 2,5 (2; 3,2) и также не зависела от формы деформации ($p>0,05$).

Турбулентный кровоток в просвете деформированной ВСА зарегистрирован у 85 (45%) пациентов. При перегибе артерии турбулентный кровоток отмечен в 92% случаев, что было достоверно чаще, ($p<0,05$), чем при петлеобразной (51%) или при С- и S-образной извитости (47%).

Магнитно-резонансная ангиография брахиоцефальных артерий выполнена в 94 (57%) случаях. Форма ПД ВСА оценивалась по 3D/РСА реконструкции, в коронарной проекции позволяя визуализировать истинную топографию артерии в нейтральном положении головы. По данным МРА определяли форму ПД ВСА и «высоту» ПД ВСА, которая составляла от 10 до 50 мм, Ме – 30 мм (25; 49) и не зависела от формы деформации ($p>0,05$) (табл. 6).

Таблица 6

Форма ПД ВСА по данным МРА БЦА

Форма ПД ВСА	N	«Высота» ПД ВСА, Me, мм
Tortuosity	17 (18%)	30 (20; 30)
Kinking	50 (53%)	27 (25; 40)
Coiling	27 (29%)	35 (35; 40)
Всего	94 (100%)	30 (25; 49)

Магнитно-резонансная томография головного мозга на дооперационном этапе выполнена 42 (25%) пациентам. Ишемические очаги размером от 1,3 мм до 8 мм в гомолатеральной гемисфере выявлены у 6 (14%) пациентов. Все они в анамнезе перенесли ишемический инсульт с клиникой очаговой неврологической симптоматики соответствующей стороне поражения.

Компьютерная томография головного мозга выполнена в 80 (48%) случаях. Ишемические очаги в гомолатеральной гемисфере размером от 1 мм до 30 мм, выявлены у 12 (15%) человек, 11 (92%) из которых имели IV степень СМН, а 1 (8%) пациентка перенесла ТИА.

У пациентов, ранее перенесших ОНМК, ишемические очаги в ткани головного мозга по данным МРТ отсутствовали в 6 (14%) случаях, по данным КТ в – 13 (16%). И МРТ и КТ головного мозга выполнено 19 (12%) больным. При этом у одного больного по данным КТ очаг отсутствовал, в то время как при МРТ головного мозга он был визуализирован (размер очага 4x3 мм). У пациентов без преходящего или стойкого очагового неврологического дефицита в анамнезе «немых» ишемических очагов выявлено не было.

Всего у больных с преходящим и/или стойким неврологическим дефицитом в анамнезе ишемические очаги в ткани головного мозга на стороне деформации выявлены в 17 (29%) случаях из 58 перенесших инсульт и в 1 (3%) – из 34 с ТИА в анамнезе.

Рентгеноконтрастная ангиография дуги аорты и ее ветвей

Исследование проводилось путем пункции периферической артерии по Сельдингеру. При этом артериями доступа служили подмышечная, лучевая или бедренная артерии. РА дуги аорты и ее ветвей выполнена в 51 случае. По данным ЦА определяли форму ПД ВСА (табл. 7).

Таблица 7

Форма ПД ВСА по данным РА

Форма ПД ВСА	N
С- и S-образная извитость (tortuosity)	4 (8%)
Перегиб (kinking)	32 (63%)
Петлеобразование (coiling)	15 (30%)
Всего	51 (100%)

ОПТИМИЗАЦИЯ ДИАГНОСТИЧЕСКОГО АЛГОРИТМА ПРИ ПАТОЛОГИЧЕСКОЙ ДЕФОРМАЦИИ ВНУТРЕННЕЙ СОННОЙ АРТЕРИИ

В исследовании ретроспективно проведен анализ точности диагностических методов, которые в различные периоды использовались в отделении для визуализации ПД ВСА и определения показаний к ее лечению – ЦДС, МРА и ЦА. К сожалению, дизайн исследования для анализа точности методов при диагностике «наличия» ПД ВСА позволял вычислить только диагностическую чувствительность методов (доля лиц с положительным результатом теста среди лиц с изучаемым заболеванием), так как отсутствовала контрольная группа и пациенты, у которых на операции ПД не была выявлена. При анализе точности методов при диагностике формы ПД ВСА и ее локализации (кроме ЦА) также определялась диагностическая специфичность (доля лиц с отрицательным результатом теста среди лиц без изучаемого заболевания) и диагностическая эффективность метода (среднее между ДЧМ и ДСМ), (табл. 8). Таким образом, было выявлено, что при верификации «наличия» ПД ВСА диагностическая чувствительность ЦДС составила 96%, в то время как для МРА и ЦА – 100%.

Таблица 8

Анализ точности диагностических методов

Операционная характеристика	Диагностика «наличия» ПД ВСА			Диагностика формы ПД ВСА			Диагностика локализации ПД ВСА		
	ЦДС	МРА	ЦА	ЦДС	МРА	ЦА	ЦДС	МРА	ЦА
ДЧМ	96%	100%	100%	81%	96%	100%	68%	80%	-
ДСМ	-	-	-	90%	98%	100%	87%	90%	-
ДЭМ	-	-	-	86%	97%	100%	78%	85%	-

При определении формы ПД ВСА преимущество ЦА над МРА оказалось минимальным как для диагностической чувствительности (96% против 100%), так и для диагностической специфичности (98% против 100%). А если говорить о диагностической эффективности этих методов, то она была равна 97% и 100% соответственно. Следовательно, можно сделать вывод, что МРА практически не уступает «золотому стандарту» в диагностике заболеваний БЦА. Также были определены операционные характеристики методов (диагностическая чувствительность, специфичность и эффективность) при диагностике локализации ПД ВСА (кроме ЦА). Здесь отмечалось значительное преимущество МРА над ЦДС по диагностической чувствительности и специфичности, и, как следствие, диагностическая эффективность ЦДС составила 78% против 85% для МРА. Это обстоятельство

наглядно иллюстрирует необходимость применения ЦДС и МРА в тандеме, так как они, нивелируют недостатки друг друга.

Алгоритм обследования пациентов в течение исследуемого периода радикально изменился (табл. 9).

Таблица 9

Изменение алгоритма обследования в разные периоды

Метод обследования	1984-1998 гг.	1999-2003 гг.	2004-2008 гг.
ЦА	83%	10%	-
ЦА+ЦДС БЦА	6%	37%	3%
ЦДС БЦА	8%	16%	15%
ЦДС+МРА БЦА	3%	37%	82%

До 1998 года ЦА основным методом диагностики, с помощью которого устанавливалось наличие и определялись показания к оперативному лечению ПД ВСА. Доля оперативных вмешательств, выполненных на основании ЦА, достигала 89%, что было достоверно выше, чем в другие периоды ($p < 0,05$). В третьем периоде число операций, выполненных на основании тандема исследований «ЦДС+МРА БЦА», достигло 82% ($p < 0,05$) и практически удалось отказаться от ЦА (3%), в то время как ЦДС выполнялось абсолютно всем пациентам. Нередко показания к оперативному лечению определялись только лишь на основании данных ЦДС, но это было обусловлено невозможностью (медицинские противопоказания и/или технические причины) выполнения МРА, и с 1999 года этот показатель практически не изменился (15 – 16%).

Изменение алгоритма диагностики и повышение эффективности скрининга дало свои результаты (табл. 10). Количество операций по поводу ПД ВСА по сравнению с первыми двумя периодами (22% и 18%) за последние пять лет (60%) резко увеличилось ($p < 0,05$).

Распределение пациентов в зависимости от степени СМН тоже менялась с течением времени, в последние годы, имея тенденцию к увеличению количества асимптомных пациентов (табл. 10).

В период 1984–1998 гг. пациенты, перенесшие НМК, составляли 89% ($p < 0,01$), из них инсульт перенесли – 81% больных. В то время асимптомные пациенты вообще не оперировались, а больные с ХСМН составляли всего 11% от общего числа наблюдений.

В 1999–2003 гг. (13%) и 2004–2008 гг. (8%) начали оперироваться асимптомные больные, которые поступали как в отделение хирургии сосудов, так и в другие отделения института для проведения оперативных вмешательств на других органах и системах, а ПД ВСА была выявлена у них

по данным ЦДС. Увеличение количества асимптомных пациентов по сравнению с первым периодом (1984–1998 гг.) было статистически значимым ($p < 0,01$). Обращает на себя внимание рост числа операций, выполненных у больных перенесших ТИА с 8% в первом периоде до 20% и 25% во втором и третьем периоде соответственно ($p < 0,05$). Наряду с этим значительно снизилась доля пациентов с IV степенью СМН, с 81% (1984–1998 гг.) сначала до 30% (1999–2003 гг.), а затем (2004–2008 гг.) и до 20% ($p < 0,01$). С 1984 г. по 2008 г. более чем в четыре раза (с 11% до 47%) возросло количество операций при ХСМН ($p < 0,01$), что также демонстрирует эффективность диагностики на доинсультной стадии заболевания.

Таблица 10

Структура пациентов в зависимости от степени СМН в разные периоды

Степень СМН	Период			N
	1984-1998 гг.	1999-2003 гг.	2004-2008 гг.	
I	-	13%	8%	12 (7%)
II	8%	20%	25%	34 (21%)
III	11%	37%	47%	62 (37%)
IV	81%	30%	20%	58 (35%)
N	36 (22%)	30 (18%)	100 (60%)	166 (100%)

Показания к оперативному лечению также отличались в разные периоды деятельности отделения. Так в период 1984–1998 гг. показанием к операции было развитие симптомов СМН у пациентов с доказанным (на основании ЦА) наличием ПД ВСА. Как следствие, около 90% больных, оперированных за эти годы, имели в анамнезе НМК (ТИА и/или инсульт). С 1999 г. по 2003 г. проходил процесс постепенного перехода в диагностике от ЦА к МРА и все большее значение приобретало ЦДС.

И наконец, с 2004 г. для установления наличия ПД ВСА использовалась только МРА, а ЦДС позволяло определить гемодинамическую значимость ПД. Показания к хирургическому лечению пациентов со II и IV степенью СМН остались прежними (доказанное наличие ПД ВСА). Для определения показаний к операции при ХСМН (III степень СМН) кроме наличия ПД ВСА необходимо было доказать ее гемодинамическую значимость (на основании ЦДС). Критериями гемодинамической значимости ПД ВСА считались:

1. Наличие турбулентного кровотока в просвете ВСА или
2. LCK_{max} на «высоте» ПД ВСА ≥ 120 см/сек. и
3. Градиент ЛСК ($LCK_{max}/LCK_{прокс}$) $\geq 2,5$.

Асимптомные больные оперировались при доказанном наличии (на основании МРА) и гемодинамической значимости (на основании ЦДС) ПД ВСА, в качестве первого этапа хирургического лечения при необходимости выполнения иной операции. Более «агрессивная» хирургическая тактика в отношении пациентов с I и III степенью СМН в третьем периоде способствовала росту числа операций у них до 8% и 47% соответственно. Повышение «неврологической настороженности» у врачей амбулаторного звена и других отделений института в отношении ТИА позволило увеличить количество пациентов оперированных со II степенью СМН до 25%. Благодаря вышеописанным изменениям в третьем периоде доля больных перенесших до операции инсульт сократилась до 20%.

РЕЗУЛЬТАТЫ ИССЛЕДОВАНИЯ

Использовались три метода реконструкции ВСА:

1. Резекция ВСА у устья с редрессацией и реимплантацией – 122 (74%) операции.
2. Протезирование ВСА – 27 (16%) операций.
3. Резекция ВСА с анастомозом «конец-в-конец» – 17 (10%) операций.

В качестве метода выбора использовали операцию «резекция ВСА с редрессацией и реимплантацией в старое устье» (74%), в том числе она была выполнена у 4 больных с сочетанным атеросклеротическим поражением дистальной порции ОСА. Показания к этой операции ограничивались случаями невозможности адекватного расправления артерии при попытке ее редрессации вследствие выраженных дегенеративных изменений стенки артерии в фокусе деформации.

При невозможности адекватной редрессации, у пациентов без сочетанного атеросклеротического поражения и/или ограниченной толерантностью к пережатию внутренней сонной артерии, возможно выполнение резекции ВСА с анастомозом «конец-в-конец», при условии, что диаметр (в т. ч. дистальной порции) ВСА ≥ 5 мм, после резекции нет протяженного диастаза и деформация расположена в проксимальной или средней трети артерии.

При отсутствии условий для выполнения двух предыдущих операций в качестве альтернативы использовалось протезирование ВСА. Показанием к протезированию ВСА в 15 (55%) случаях являлось наличие аневризматического (микроаневризмы) изменения стенки артерии в фокусе деформации. Невозможность адекватного расправления

артерии в виду наличия выраженных фиброзно-дегенеративных изменений стенки была причиной протезирования у 8 (30%) пациентов. В 4 (15%) случаях выбор протезирования артерии в качестве метода реконструкции ВСА был продиктован нарушением целостности стенки артерии в области ПД при попытке ее редрессации (во время тракции). При протезировании ВСА в 26 случаях использовались протезы из ППФЭ диаметром 6 мм и в 1 – аутовена. Медиана длины трансплантата составила 40 мм (30; 60).

Резекция ВСА с редрессацией достоверно чаще выполнялась при перегибе и извитости артерии, чем при ее петлеобразовании ($p < 0,01$), в то время как при последнем достоверно чаще выполнялось протезирование артерии и резекция ВСА с формированием анастомоза «конец–в–конец», но статистически значимыми эти различия были только для перегиба артерии ($p < 0,01$), (табл. 11).

Таблица 11

Метод реконструкции в зависимости от формы ПД ВСА

Метод реконструкции ВСА	Форма ПД ВСА			N
	tortuosity	kinking	coiling	
Резекция ВСА с редрессацией и реимплантацией в старое устье	19 (76%)	82 (85%)	21 (48%)	122 (74%)
Протезирование ВСА	4 (16%)	10 (10%)	13 (29%)	27 (16%)
Резекция ВСА с анастомозом «конец–в–конец»	2 (8%)	5 (5%)	10 (23%)	17 (10%)
N	25 (100%)	97 (100%)	44 (100%)	166(100%)

НЕПОСРЕДСТВЕННЫЕ РЕЗУЛЬТАТЫ ХИРУРГИЧЕСКОГО ЛЕЧЕНИЯ ПАЦИЕНТОВ С ПАТОЛОГИЧЕСКОЙ ДЕФОРМАЦИЕЙ ВНУТРЕННЕЙ СОННОЙ АРТЕРИИ

Под непосредственными результатами в исследовании подразумевали результаты за период наблюдения пациента после операции во время его стационарного лечения. Оценку результатов проведенного хирургического лечения в ближайшем послеоперационном периоде производили путем анализа динамики клинических проявлений СМН и возникших послеоперационных осложнений.

Неврологическая эффективность выполненных операций. Частичное или полное купирование симптомов СМН отмечено в 125 (75%) случаях, в 37 (22%) случаях эффект от операции отсутствовал и у 4 (3%) пациентов наблюдалось ухудшение клиники связанное с развитием неврологических осложнений.

Из 125 случаев улучшения клиники после оперативного лечения в 34 (27%) случаях пациенты имели в анамнезе ТИА, в 51 (41%) исходно у них была клиника ХСМН, а в 28 (22%)

– перенесли ишемический инсульт (положительная динамика в виде уменьшения интенсивности или купирования общемозговой симптоматики и/или ВБН). В ближайшем послеоперационном периоде у пациентов с IV степенью СМН уменьшения выраженности последствий ОНМК отмечено не было. У асимптомных больных (12; 10%) неврологическая эффективность операции расценена как улучшение, учитывая отсутствие у них ухудшения в виде появления симптомов ХСМН или НМК после операции (табл. 12).

Пациенты, не отметившие эффекта от операции, в большинстве своем до операции перенесли ишемический инсульт – 28 (76%) пациентов, а 9 (24%) – страдали ХСМН.

Из 4 больных, у которых было отмечено ухудшение клинической картины после операции, 2 (50%) – перенесли ишемический инсульт до операции и 2 (50%) – имели III степень СМН. Отрицательная динамика у 3 (75%) больных была связана с развитием НМК в бассейне оперированной ВСА, а у 1 (25%) пациентки была обусловлена реперфузией головного мозга и активизацией «старого» очага.

Таблица 12

Динамика неврологического статуса в ближайшем послеоперационном периоде в зависимости от исходной степени СМН

Эффект от операции	Исходная степень СМН				N
	I	II	III	IV	
Улучшение	12 (100%)	34 (100%)	51 (82%)	28 (48%)	125 (75%)
Без динамики	-	-	9 (15%)	28 (48%)	37 (22%)
Ухудшение	-	-	2 (3%)	2 (4%)	4 (3%)
N	12 (100%)	34 (100%)	62 (100%)	58 (100%)	166(100%)

Выявлена зависимость неврологической эффективности оперативного лечения от исходной степени СМН. Наилучшие результаты были получены у асимптомных больных, пациентов с ТИА в анамнезе и ХСМН, ($p < 0,01$). Статистически значимых различий между группами в случае отсутствия динамики или ухудшения неврологической симптоматики не выявлено ($p > 0,05$). При анализе зависимости неврологической эффективности оперативного лечения от формы ПД ВСА и метода реконструкции ВСА статистически значимых различий между группами не выявлено ($p > 0,05$).

Послеоперационные осложнения. Различные послеоперационные осложнения возникли в 22 (13%) случаях. Среди них следует выделить общехирургические осложнения и осложнения, связанные с развитием НМК.

Общехирургические осложнения наблюдались в 16 (9,6%) случаях (табл. 13).

Таблица 13

Структура общехирургических послеоперационных осложнений

Осложнение	N
Повреждение ЧМН	8 (4,8%)
Кровотечение из п/о раны	4 (2,4%)
Тромбоз реконструированной ВСА	2 (1,2%)
Инфаркт миокарда	2 (1,2%)
Всего	16 (9,6%)

Повреждение черепно-мозговых нервов во всех случаях было обусловлено высокой локализацией ПД ВСА и, как следствие, необходимостью мобилизации нервных структур, находящихся в каротидном треугольнике. Как правило, механизм травмы был тракционным (крючком или «держалкой» во время отведения). У 6 (3,6%) пациентов наблюдалась клиника посттравматической невралгии подъязычного нерва, у 2 (1,2%) – языкоглоточного. Во всех случаях за время пребывания в стационаре на фоне проводимой нейротропной терапии отмечался положительный эффект с частичным (63%) или полным (37%) регрессом симптоматики.

Кровотечение из послеоперационной раны (единовременное или в течение часа выделение $\geq 150-200$ мл крови по дренажу) всегда развивалось в течение первых суток после операции и во всех случаях явилось показанием к экстренному оперативному вмешательству. Объем кровопотери составлял от 180 до 400 мл, Me – 275 мл (215; 350). Причиной была диффузная кровоточивость мягких тканей в области доступа к сонным артериям. Риск развития кровотечения из послеоперационной раны не зависел от нейтрализации остаточной дозы гепарина.

Отмечено 2 (1,2%) тромбоза зоны реконструкции: в первом случае тромбоз развился на вторые сутки после протезирования ВСА, а во втором в течение первых суток после резекции ВСА с редрессацией и реимплантацией в старое устье. С целью коррекции указанных осложнений по экстренным показаниям выполнено репротезирование и протезирование ВСА.

Причиной тромбоза после протезирования ВСА было нарушение реологических свойств крови в послеоперационном периоде. В послеоперационном периоде у пациента отмечен полный регресс неврологической симптоматики, которая была расценена как ТИА.

При резекции ВСА с редрессацией неполное расправление поворота артерии вокруг своей оси послужило причиной резидуального «перекрута» артерии и тромбоза. После протезирования, выполненного по экстренным показаниям,

регресс очаговой неврологической симптоматики был частичным, и пациентка перенесла завершённый ишемический инсульт.

Инфаркт миокарда в 2-х случаях (1%) развился на вторые сутки после операции у пациентов 71 года и 57 лет с ИБС, атеросклеротическим кардиосклерозом и длительным анамнезом АГ. Причиной инфаркта в обоих случаях была выраженная (>210 мм рт. ст.), трудно корригируемая АГ в течение первых суток после операции. На фоне проводимой консервативной терапии у пациентов наблюдалась положительная динамика и в дальнейшем они были выписаны в удовлетворительном состоянии с рекомендацией дальнейшей кардиологической реабилитации.

Неврологические осложнения отмечены у 5 (3%) пациентов. ТИА в бассейне оперированной ВСА у 2 (1,2%) пациентов, 3 (1,8%) пациента перенесли ишемический инсульт, 1 (0,6%) из которых стал фатальным (табл. 14).

Таблица 14

Частота неврологических осложнений в ближайшем послеоперационном периоде

Осложнение	N
ТИА	2 (1,2%)
Ишемический инсульт	3 (1,8%)
«Инсульт + летальность от инсульта»	4 (2,4%)

При анализе зависимости частоты НМК (ТИА + инсульт) от исходной степени СМН, наличия исходной АГ, а также формы ПД ВСА и метода ее реконструкции, статистически значимых различий в группах не выявлено ($p > 0,05$). Однако установлено, что частота развития НМК (ТИА + инсульт) была достоверно выше, если время пережатия превышало 50 минут ($p < 0,01$) (табл. 15).

Таблица 15

Частота НМК в зависимости от времени пережатия

НМК	Время пережатия, мин.					N
	до 20	21–30	31–40	41–50	>50	
Да	2 (4%)	-	-	-	3 (30%)	5 (3%)
Нет	53 (96%)	63 (100%)	25 (100%)	13 (100%)	7 (70%)	161 (97%)
N	55 (100%)	63 (100%)	25 (100%)	13 (100%)	10 (100%)	166 (100%)

В первом случае ТИА развилась у пациента 13 лет после протезирования ВСА. По экстренным показаниям пациенту выполнено репротезирование ВСА. После операции у больного отмечен полный регресс неврологической симптоматики.

Во втором наблюдении ТИА развилась у пациентки 83 лет также после протезирования ВСА. По окончании операции после пробуждения у пациентки отмечена плегия левой верхней конечности. По данным дуплексного сканирования

зоны реконструкции: протез проходим, дистальное просвет артерии свободен, кровоток ламинарный. Пациентка переведена в отделение интенсивной терапии на ИВЛ, на фоне проводимой консервативной терапии отмечен полный регресс неврологической симптоматики в течение нескольких часов.

Ишемический инсульт развился у 3 больных. В первом случае инсульт развился у пациентки 66 лет в течение первых суток после резекции ВСА с редрессацией и реимплантацией в старое устье. Причиной инсульта стала эмболия в дистальное русло на фоне нарушения реологических свойств крови. При ЦДС зона реконструкции оказалась проходимой, кровоток по артерии ламинарный, эмболические сигналы не регистрировались. Пациентке проводилась симптоматическая и нейротропная терапия, на фоне которой отмечен частичный регресс неврологической симптоматики. По данным КТ и МРТ головного мозга у пациентки был выявлен ишемический очаг в бассейне оперированной ВСА.

Во втором наблюдении у пациентки 45 лет в течение первых суток после резекции ВСА с редрессацией и реимплантацией в старое устье произошел тромбоз реконструированной ВСА, который и явился причиной развития ОНМК. Пациентке по экстренным показаниям выполнено протезирование ВСА. На фоне проводимой консервативной терапии в послеоперационном периоде отмечен частичный регресс неврологической симптоматики. По данным КТ головного мозга у пациентки выявлен ишемический очаг в бассейне оперированной ВСА.

У третьего пациента инсульт развился на 6-е сутки после операции на фоне гипертонического криза (АД >200 мм рт. ст.). По данным ЦДС зона реконструкции была проходима, кровоток по СМА магистральный. Пациент был переведен в отделение реанимации, где проводилась интенсивная терапия, однако на 14-е сутки после операции больной умер от отека мозга.

Таким образом, частота развития инсульта в ближайшем послеоперационном периоде составила 1,8%. Имел место 1 (0,6%) летальный исход, обусловленный гемолатеральным инсультом. Показатель «инсульт + летальность от инсульта» – 2,4%. в общей группе больных, оказался ниже стандарта каротидной хирургии для асимптомных пациентов ($\leq 3\%$).

ОТДАЛЕННЫЕ РЕЗУЛЬТАТЫ ХИРУРГИЧЕСКОГО ЛЕЧЕНИЯ ПАЦИЕНТОВ С ПАТОЛОГИЧЕСКОЙ ДЕФОРМАЦИЕЙ ВНУТРЕННЕЙ СОННОЙ АРТЕРИИ

В отдаленные сроки изучены результаты хирургического лечения 103 (73%) пациентов, которым выполнено 124 (75%) операции. Каждая операция рассматривалась как отдельный клинический случай. В условиях стационара было обследовано 67 больных, по телефону опрошено 32 пациента, по почте анкетировано – 4 больных. Срок наблюдения составлял от 3 месяцев до 25 лет, Ме – 40,5 мес. (22; 70;) или 3,4 года. Более чем у половины пациентов (55%) срок наблюдения был ≥ 3 лет.

Результаты неврологического обследования. Все пациенты, оперированные на доклинической стадии заболевания (I степень СМН – 11 больных) и после ТИА (II степень СМН – 29 больных) на протяжении всего срока наблюдения оставались асимптомными, ($p < 0,05$) (табл. 16).

Таблица 16

Динамика клинических проявлений в отдаленном периоде в зависимости от исходной степени СМН

Течение СМН в отдаленном периоде	Исходная степень СМН				N
	I	II	III	IV	
Асимптомное	100%	100%	87,5%	85,7%	113 (91,1%)
ТИА	-	-	-	-	-
ХСМН	-	-	11%	14,3%	10 (8,1%)
Инсульт	-	-	1,8%	-	1 (0,8%)
N	11	29	56	28	124 (100%)

У больных с III степенью СМН полное купирование симптомов ХСМН после операции отмечено в 49 (87,5%) из 56 случаев, в 5 (8,9%) случаях пациенты не отмечали динамики симптомов заболевания и в 1 (1,8%) случае после полного купирования отмечен возврат симптоматики до прежнего уровня через четыре года после операции. У 1 (1,8%) пациентки через четыре месяца после операции развился инсульт в бассейне оперированной ВСА.

В отдаленном периоде, у пациентов, оперированных после перенесенного инсульта, купирование ХСМН отмечено в 23 (82,1%) из 28 случаев, в 4 (14,3%) случаях динамики неврологического статуса не было и у 1 (3,6%) пациента через два года после операции развился инсульт в бассейне не оперированной ВСА. Частичный либо полный регресс очаговой неврологической симптоматики после перенесенного до операции инсульта (парезы и/или дизартрия, афазия)

наблюдался у 3 (20%) пациентов из 15. У 13 больных последствия перенесенного ОНМК были купированы на фоне консервативной терапии (в неврологическом стационаре) до госпитализации и оперативного лечения. Повторных НМК (инсульт и/или ТИА) и amaurosis fugax в отдаленном периоде у пациентов данной группы отмечено не было.

Неврологическая эффективность хирургического лечения не зависела от формы ПД ВСА, метода реконструкции ВСА и от наличия сопутствующей АГ ($p > 0,05$)

За весь период наблюдения зафиксировано 2 (1,6%) инсульта, из которых на стороне операции развился лишь 1 (0,8%). Оба инсульта стали причиной летального исхода.

Таким образом, в отдаленном периоде, в сроки до 25 лет, стойкий клинический эффект (купирование симптомов СМН) после хирургического лечения достигнут в 113 (91,1%) случаях, в 10 (8,1%) случаях динамика неврологической симптоматики отсутствовала и у 1 (0,8%) пациентки в бассейне оперированной артерии развился ишемический инсульт, который стал фатальным. Кумулятивные показатели неврологической эффективности выполненных операций представлены на рисунке 1.

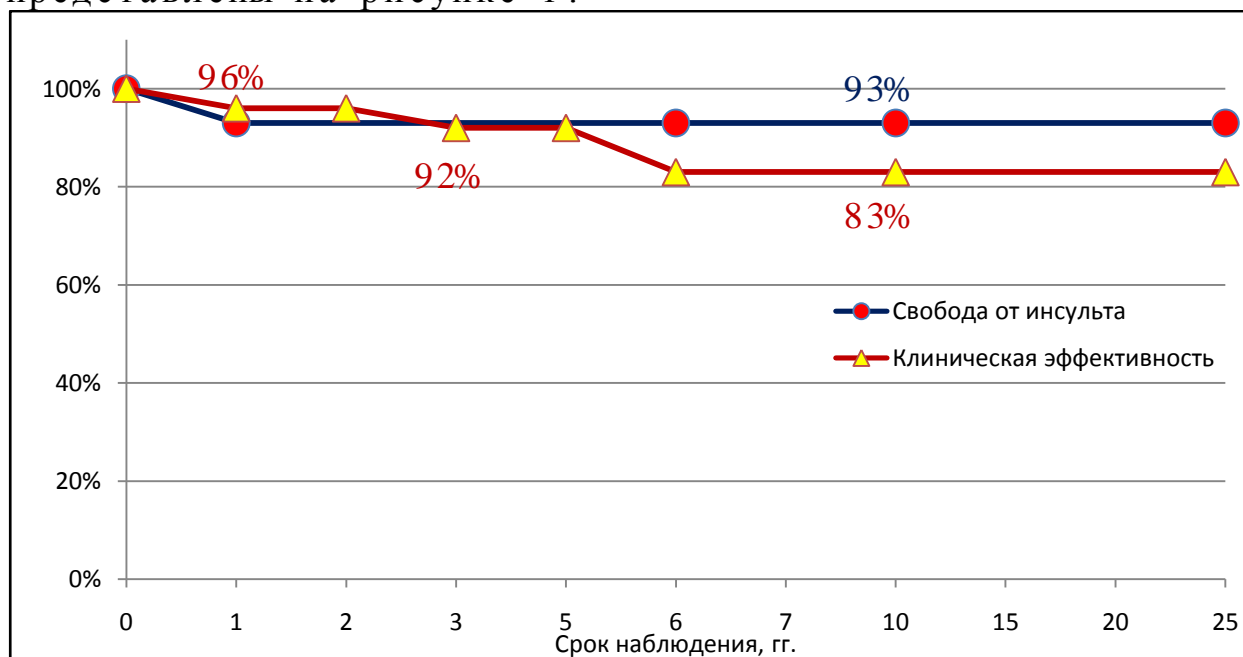


Рис. 1. Кумулятивные показатели неврологической эффективности выполненных реконструкций в отдаленном периоде.

Результаты анализа неврологической эффективности хирургического лечения ПД ВСА иллюстрируют его высокую эффективность в профилактике нарушений мозгового кровообращения — 93% пациентов в сроки до 25 лет не имели ОНМК, а также клиническую эффективность — купирование симптоматики СМН (91,1% пациентов). Достигнутый эффект

сохраняется в течение 2 и 5 лет у 96% и 92% больных соответственно, а в сроки до 25 лет у 83% пациентов. Следует отметить, что все пациенты, перенесшие до операции ТИА и/или инсульт на протяжении всего срока наблюдения также были «свободны» от ОНМК.

В отдаленном периоде была прослежена динамика АГ у всех пациентов, включая тех, у кого при первичной госпитализации ее не было. Купирование АГ было отмечено в 61% наблюдений. Больные, не страдавшие АГ до операции, на протяжении всего периода наблюдения имели нормальное АД.

Выживаемость пациентов. В отдаленном периоде умерли 6 (4,8%) пациентов. Инфаркт миокарда стал причиной смерти 2 (1,6%) больных, через 2 и 3 года после операции соответственно. От онкологических заболеваний скончались также 2 (1,6%) пациента через 3 года и 11 лет после операции. ОНМК при жизни у них не было. Смерть двух других пациентов наступила вследствие перенесенного инсульта через 4 месяца (в бассейне оперированной ВСА) и 2 года (в бассейне не оперированной ВСА) после операции (рис. 2). Выживаемость пациентов после хирургического лечения не зависела от формы ПД ВСА, от исходной степени СМН, метода реконструкции ВСА, от наличия АГ ($p > 0,05$).

Анализ выживаемости пациентов после хирургического лечения ПД ВСА свидетельствует о высокой продолжительности жизни у оперированных больных. Так в сроки наблюдения до 3 лет оставались живыми 95% пациентов, а в сроки до 10 лет – 92%, в дальнейшем (до 25 лет) показатель выживаемости составлял 75%. Причем непосредственно от неврологических причин скончался лишь 1 (0,8%) пациент. Объективных факторов, влияющих на выживаемость пациентов после хирургического лечения в ходе исследования не выявлено.

Таким образом, частота развития инсульта в отдаленном послеоперационном периоде составила 0,8%. Имел место 1 (0,8%) летальный исход, обусловленный гомолатеральным инсультом. Показатель «инсульт + летальность от инсульта» – 1,6%.

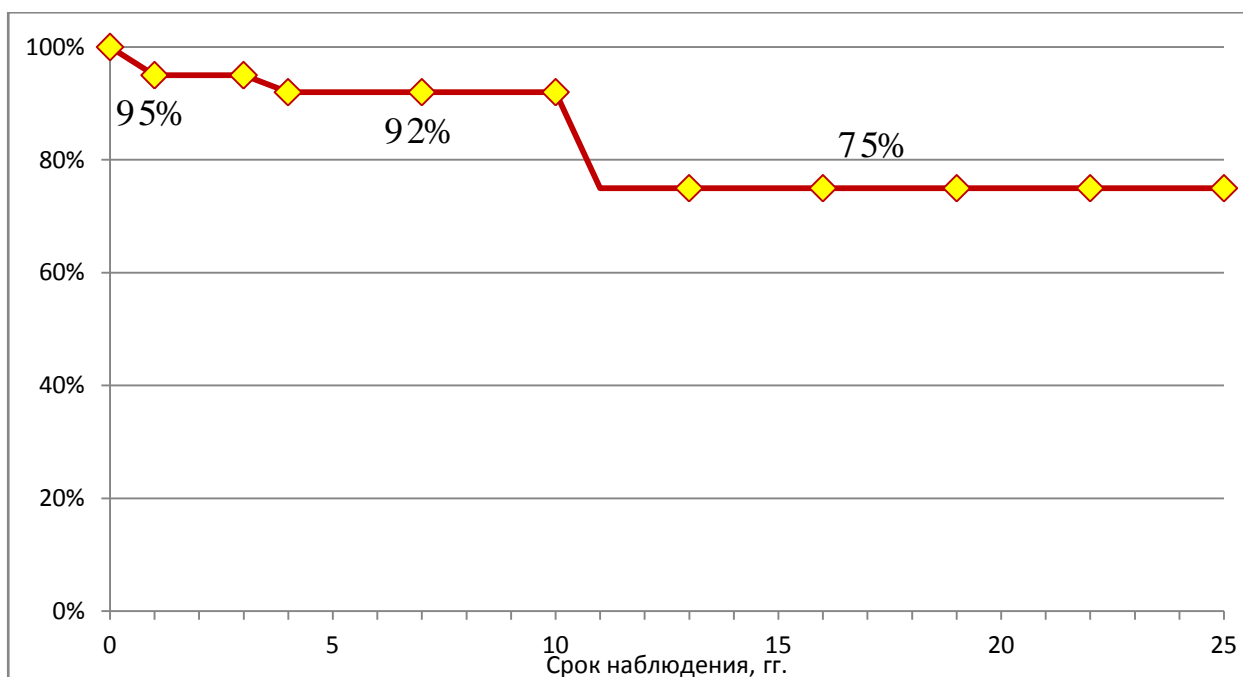


Рис. 2. Кумулятивные показатели выживаемости после выполненных реконструкций в отдаленном периоде.

Пройодимость реконструированных артерий.

Результаты цветового дуплексного сканирования. ЦДС БЦА проведено 67 пациентам, которым выполнено 84 операции. Резекция ВСА с реддрессацией и реимплантацией в старое устье выполнена в 59 (70%) случаях, протезирование ВСА – в 13 (16%), резекция ВСА с формированием анастомоза «конец-в-конец» – в 12 (14%). Срок наблюдения составил от 6 месяцев до 12 лет, Ме – 38,5 мес. (22,5; 66,4) или 3,2 года.

Пройодимый просвет ВСА выявлен в 81 (97,6%) случаях, в 2 (2,5%) из которых через 7 и 11 лет после операции, выявлен рестеноз ВСА. Диагностировано 2 (2,4%) тромбоза зоны реконструкции, через 1 год и 6 лет после операции (рис. 3).

Оба рестеноза (через 7 и 11 лет после операции) развились после протезирования ВСА трансплантатом из ПТФЭ диаметром 6 мм. Пациенты оставались асимптомными на протяжении всего периода наблюдения. Причиной рестеноза была атеросклеротическая бляшка, распространяющаяся от дистального анастомоза и стенозирующая просвет артерии на 65% и 75% соответственно.

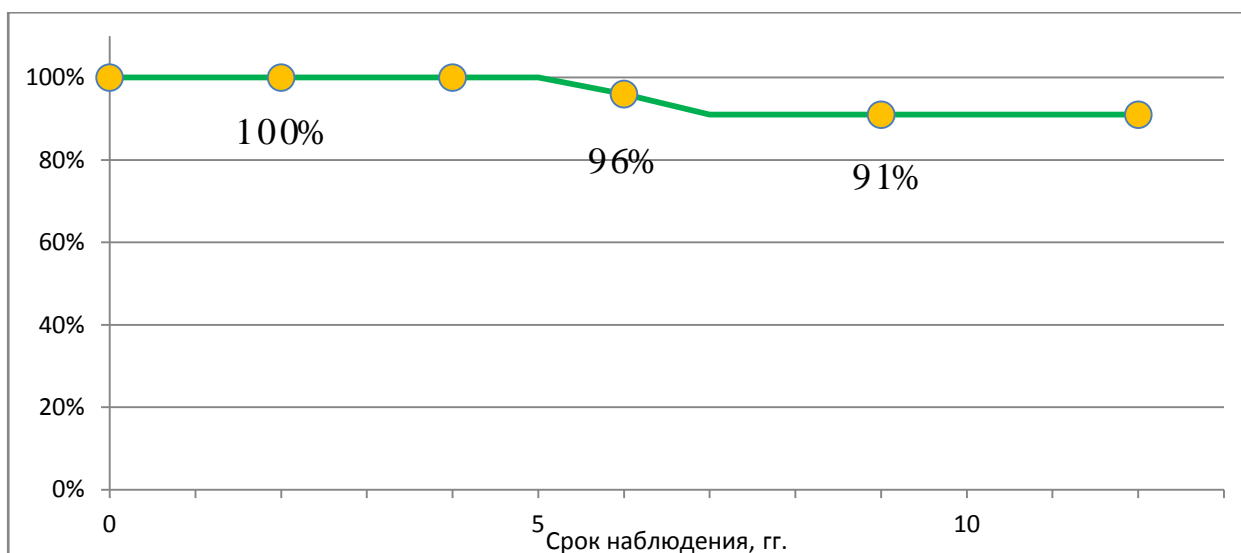


Рис. 3. Кумулятивные показатели проходимости реконструированных артерий в отдаленном периоде.

Тромбоз ВСА у первой пациентки диагностирован в возрасте 68 лет через 6 лет после протезирования ВСА трансплантатом из ПТФЭ диаметром 6 мм.

У второй пациентки тромбоз ВСА диагностирован в возрасте 39 лет через 1 год после резекции ВСА с формированием анастомоза «конец-в-конец».

Следует отметить, что тромбозы протекали асимптомно. Исходно обе пациентки были оперированы с клиникой ХСМН. Ни одна из них не имела факторов риска атеросклероза и вредных привычек. Не исключено, что одной из возможных причин тромбоза в обоих случаях стал малый диаметр ВСА – менее 3 мм.

При анализе проходимости реконструированной ВСА в отдаленном периоде выявлено, что она зависела от метода реконструкции артерии (табл. 17). Рестеноз ВСА достоверно чаще развивался после протезирования артерии ($p < 0,05$), чем после других методов реконструкции. Тромбоз ВСА с одинаковой частотой (8%) встречался только после протезирования и резекции ВСА с анастомозом «конец-в-конец», что было достоверно чаще, чем при резекции ВСА с редрессацией ($p < 0,05$).

Таблица 17

Проходимость реконструированной ВСА в отдаленном периоде в зависимости от метода реконструкции

Метод реконструкции ВСА	Рестеноз ВСА		Тромбоз ВСА		N
	Да	Нет	Да	Нет	
Рез. ВСА с редрессацией	-	59 (100%)	-	59 (100%)	59 (70%)

Протезирование ВСА	2 (15%)	11 (85%)	1 (8%)	12 (92%)	13 (16%)
Рез. ВСА с анат. «к-в-к»	-	12 (100%)	1 (8%)	11 (92%)	12 (14%)

Проходимость реконструированных артерий в отдаленном периоде не зависела от формы ПД ВСА, исходной степени СМН, наличия АГ, диаметра ВСА ($p > 0,05$).

Нормальный анатомический ход оперированной артерии выявлен в 35 (43%) случаях, резидуальная или вторичная С- или S-образная извитость – в 42 (51%), перегиб артерии – в 2 (2%) и петлеобразная деформация – в 3 (4%) случаях (табл. 18).

Таблица 18

Анатомический ход ВСА в зависимости от метода реконструкции по данным ЦДС в отдаленном периоде

Метод реконструкции ВСА	Анатомический ход ВСА				Тромб оз ВСА	N
	норма	tortuosity	kinking	coiling		
Рез. ВСА с редрес.	23 (39%)	31 (53%)	2 (3%)	3 (5%)	-	59 (70%)
Протезирование ВСА	9 (69%)	3 (23%)	-	-	1 (8%)	13 (16%)
Рез. ВСА с ан. «к-в-к»	3 (25%)	8 (67%)	-	-	1 (8%)	12 (14%)
N	35 (42%)	42 (50%)	2 (2%)	3 (4%)	2 (2%)	84 (100%)

Лишь в 1 (12%) случае извитость была гемодинамически значимой в виду регистрации турбулентного кровотока в просвете ВСА. Деформация выявлена через 6 месяцев после операции, располагалась в проксимальном отделе артерии. На основании данных ЦДС и МРА БЦА можно было сделать вывод, что нарушения спектра кровотока обусловлены неполным разворотом артерии вокруг своей оси при редрессации и формированием резидуального ее «перекрута». Пациентка исходно была оперирована с III степенью СМН и оставалась асимптомной на протяжении всего периода наблюдения.

Следует отметить, что всем пациентам, у которых выявлены резидуальные и вторичные деформации ВСА было рекомендовано наблюдение сосудистого хирурга и невролога с выполнением ЦДС БЦА 1 раз в 6 месяцев, а также консервативная нейротропная терапия.

По данным ЦДС ЛСК_{max} в просвете оперированной ВСА варьировала, от 40 см/сек. до 120 см/сек., Me – 65 см/сек. (60; 80). Величина градиента ЛСК (ЛСК_{max}/ЛСК_{прокс}) составляла от 1 до 2,6, Me – 1 (1; 1), (табл. 19).

Турбулентный кровоток в артерии зарегистрирован в 3 (3,6%) случаях.

Таблица 19

Медиана ЛСК_{max} и градиента ЛСК по данным ЦДС

Период наблюдения	Me, ЛСК _{max} , см/сек	Me, градиента ЛСК
До операции	120	2,5
После операции	65	1
p	=0,000	=0,000

Таким образом, по данным ЦДС БЦА хорошие отдаленные результаты хирургического лечения (полностью проходимый просвет ВСА и/или ее нормальный анатомический ход, и/или гемодинамически незначимая резидуальная деформация) получены в 92% случаев, удовлетворительные (стеноз и/или гемодинамически незначимая деформация ВСА) – в 2% и неудовлетворительные (тромбоз ВСА или гемодинамически значимая ее деформация) – в 6%.

Результаты магнитно-резонансного исследования. МР-исследование в отдаленные сроки проведено 56 пациентам, которым было выполнено 72 операции, из них до операции аналогичному обследованию подверглись 44 (79%) пациента.

Оценивая ход ВСА на стороне операции, по данным МРА, выделяли резидуальные деформации (С- и S-образные извитости, перегиб артерии и петлеобразование) и нормальный анатомический ход артерии. После резекции ВСА с редрессацией прямолинейный ход артерии выявлен в 17 (31%) случаях, С- и S-образная наблюдалась в 32 (58%) случаях, также выявлено по 3 (5,5%) случая перегиба и петлеобразования артерии (табл. 20).

Таблица 20

Анатомический ход ВСА в зависимости от метода реконструкции по данным МРА

Метод реконструкции ВСА	Анатомический ход ВСА				Тромбоз	N
	норма	tortuosity	kinking	coiling		
Рез. ВСА с редрес.	17 (31%)	32 (58%)	3 (5,5%)	3 (5,5%)	-	55 (76%)
Протез. ВСА	6 (76%)	1 (12%)	-	-	1 (12%)	8 (11%)
Рез. ВСА с анат. «к-в-к»	-	8 (89%)	-	-	1 (11%)	9 (13%)
N	23 (32%)	41 (57%)	3 (4%)	3 (4%)	2 (3%)	72 (100%)

Проведен анализ совпадений результатов ЦДС и МРА в отношении визуализации анатомического хода ВСА в отдаленном периоде. Выявлено, что в одном случае после резекции ВСА с редрессацией и реимплантацией в старое устье, на основании ЦДС, имела место недооценка перегиба

ВСА (визуализирован при МРА) и анатомически ход ВСА расценен как S-образная извитость. Перегиб ВСА был гемодинамически значимым, но пациент оставался асимптомным. Также по результатам ЦДС 6 C- и/или S-образных извитостей (визуализированы при МРА) были расценены как нормальный анатомический ход ВСА, все они были гемодинамически незначимыми. Таким образом, совпадение данных о форме оперированной ВСА в отдаленном периоде было зафиксировано в 87% и, если принимать МРА за «золотой стандарт», то диагностическая чувствительность ЦДС по отношению к нему составила 84%.

По данным ЦДС и МРА хорошие результаты хирургического лечения ПД ВСА достигнуты в 92% случаев, что говорит о высокой эффективности реконструкций в восстановлении адекватного кровотока в бассейне оперированной ВСА. Анализ показателей проходимости реконструированных ВСА в отдаленном периоде показал, что в сроки до 5 лет проходимыми остаются 100% артерий, в сроки до 12 лет – 91% артерий. Следовательно, хирургическая коррекция ПД ВСА на протяжении длительного времени обеспечивает высокую первичную проходимость реконструированной артерии.

Таким образом, хирургическое лечение ПД ВСА, является безопасным и эффективным методом лечения, который позволяет добиться длительного купирования симптомов СМН и обеспечить надежную профилактику ОНМК у пациентов с этим заболеванием.

ВЫВОДЫ

1. Основными проявлениями сосудисто-мозговой недостаточности у пациентов с патологической деформацией внутренней сонной артерии являются общемозговая симптоматика и клиника вертебро-базилярной недостаточности. Наиболее выраженные нарушения гемодинамики (турбулентность кровотока) чаще встречаются при перегибе ВСА.
2. Алгоритм обследования пациентов с патологической деформацией внутренней сонной артерии на дооперационном этапе должен включать в себя магнитно-резонансную ангиографию брахиоцефальных артерий. Применение магнитно-резонансного исследования для оценки результатов хирургического лечения в отдаленном периоде позволяет получить наиболее объективное представление об анатомическом ходе

- реконструированной внутренней сонной артерии и состоянии головного мозга.
3. Хирургическое лечение пациентов с патологической деформацией внутренней сонной артерии уже в ближайшем послеоперационном периоде позволяет добиться улучшения неврологического статуса у 75% из них. Клиническая эффективность операции зависит от исходной степени СМН, и лучшие непосредственные результаты удалось получить у пациентов, оперированных на «доинсультной» стадии заболевания. Риск развития нарушения мозгового кровообращения в ближайшем послеоперационном периоде зависит от времени пережатия и достоверно выше, если оно превышает 50 минут.
 4. Анализ проходимости реконструированных артерий (91%), неврологической эффективности выполненных операций (82%) и выживаемости пациентов (75%) в отдаленном периоде наблюдения (в сроки до 25 лет) свидетельствует о высокой терапевтической и профилактической эффективности хирургического лечения пациентов с патологической деформацией внутренней сонной артерии.
 5. Показания к хирургическому лечению пациентов с патологической деформацией внутренней сонной артерии должны быть строго дифференцированы в зависимости от исходной степени сосудисто-мозговой недостаточности: у пациентов со II и IV степенью показанием к операции является доказанное наличие патологической деформации; у пациентов с III степенью – доказанное наличие и гемодинамическая значимость патологической деформации; асимптомные больные оперируются при доказанном наличии и гемодинамической значимости патологической деформации, в качестве первого этапа хирургического лечения при необходимости выполнения иной операции. Методом выбора при реконструкции внутренней сонной артерии является ее резекция с редрессацией и реимплантацией в старое устье.

ПРАКТИЧЕСКИЕ РЕКОМЕНДАЦИИ

1. С целью повышения эффективности скрининга ПД ВСА и отбора пациентов для выполнения ЦДС БЦА необходимо проявлять повышенную диагностическую настороженность в отношении лиц молодого возраста с сопутствующей артериальной гипертензией, а также пациентов, предъявляющих наиболее характерные жалобы для данной

- группы больных, такие как головная боль и головокружение.
2. Оптимальным алгоритмом обследования пациентов с ПД ВСА как на дооперационном этапе, так и с целью динамического наблюдения в отдаленном периоде, является комбинированное применение ЦДС и МРА БЦА.
 3. Резекция ВСА с редрессацией и реимплантацией в старое устье является методом выбора при реконструкции ВСА, так как она геометрически наиболее «анатомична», позволяет при необходимости выполнить эндартерэктомию из бифуркации ОСА и сопровождается лучшими непосредственными и отдаленными результатами хирургического лечения.
 4. Показания к резекции деформации с анастомозом «конец-в-конец» более узкие и здесь необходимо соблюдение нескольких условий. Наличие топографо-анатомической возможности (возможность избежать избыточного натяжения артерии после резекции) выполнения данного метода реконструкции, локализация деформации в проксимальном или среднем сегменте артерии для обеспечения необходимой экспозиции для формирования анастомоза, диаметр артерии не менее 5 мм и отсутствие сопутствующего атеросклеротического поражения. Относительным показанием для использования этого метода реконструкции, при условии соблюдения вышеперечисленных обстоятельств, является низкая толерантность пациента к пережатию сонных артерий с целью сохранения кровотока по НСА.
 5. Протезирование ВСА может рассматриваться как альтернативный метод реконструкции при наличии показаний к нему, таких как, формирование микроаневризм в зоне деформации, выраженные фиброзно-дегенеративные изменения стенки не позволяющие выполнить адекватную редрессацию (расправление) артерии.
 6. Все пациенты, подвергшиеся хирургическому лечению по поводу ПД ВСА должны находиться под динамическим наблюдением и проходить амбулаторное обследование с последующей консультацией сосудистого хирурга не реже 1 раза в год. Обследование должно включать в себя ЦДС и МРА БЦА.

Список опубликованных работ по теме диссертации

1. Белоярцев Д. Ф., Тимина И. Е., Адырхаев З. А., Шуракова А. Б., Сунцов Д. С. Значение МР-ангиографии в определении тактики хирургического лечения патологической извитости внутренней сонной артерии. // XI Ежегодная сессия научного центра сердечно-сосудистой хирургии им. А. Н. Бакулева РАМН с всероссийской конференцией молодых ученых. – 13-15 мая 2007 г. – Москва. – Сердечно-сосудистые заболевания. Приложение. – Бюллетень НЦССХ им. А. Н. Бакулева РАМН. – том 8, №3 май-июнь 2007. – стр. 244.
2. Покровский А. В., Белоярцев Д. Ф., Адырхаев З. А. Непосредственные результаты хирургического лечения патологической извитости внутренней сонной артерии. // XIII Всероссийский съезд сердечно-сосудистых хирургов. – 25-28 ноября 2007 г. – Москва. – Сердечно-сосудистые заболевания. – Бюллетень НЦССХ им. А. Н. Бакулева РАМН. – том 8, №6 октябрь-ноябрь 2007. – стр. 102.
3. Адырхаев З. А. Патологическая извитость внутренней сонной артерии как причина развития ишемического инсульта. // XXX юбилейная итоговая конференция молодых ученых. – 24-28 марта 2008 г. – Москва. Труды конференции. ГОУ ВПО «Московский государственный медико-стоматологический университет Росздрава». – С. 17-18.
4. Покровский А. В., Белоярцев Д. Ф., Тимина И. Е., Адырхаев З. А. Непосредственные результаты реконструктивных операций при патологической извитости внутренней сонной артерии. // Ангиология и сосудистая хирургия. «Как улучшить результаты лечения больных с заболеваниями сосудов». Материалы XIX международной конференции Российского общества ангиологов и сосудистых хирургов. – Краснодар, 16-18 июля, 2008 г. – стр.248.
5. Покровский А. В., Белоярцев Д. Ф., Адырхаев З. А. Диагностика патологической извитости внутренней сонной артерии. // XIV Всероссийский съезд сердечно-сосудистых хирургов. 9-12 ноября 2008г. – Москва. – Бюллетень НЦССХ им. А.Н. Бакулева РАМН. – Сердечно-сосудистые заболевания. – том 9, №6, ноябрь – декабрь 2008 г. – с. 118.
6. Покровский А. В., Белоярцев Д. Ф., Адырхаев З. А. Когда нужно оперировать патологическую извитость? XV Всероссийский съезд сердечно-сосудистых хирургов. 6-9

декабря 2009 г. – Москва. – Бюллетень НЦССХ им. А.Н. Бакулева РАМН. – Сердечно-сосудистые заболевания. – том 10, №4, декабрь 2009 г. – с. 159.

7. Адырхаев З. А., Шуракова А. Б., Зотиков А. Е. Магнитно-резонансная ангиография в диагностике патологической извитости внутренней сонной артерии. // Врач скорой помощи. – Москва. – 2009. – С. 53-57.

Список сокращений

АД – артериальное давление.

АГ – артериальная гипертензия.

БЦА – брахиоцефальные артерии.

ВБН – вертебро-базилярная недостаточность.

ВСА – внутренняя сонная артерия.

ДСМ – диагностическая специфичность метода.

ДЧМ – диагностическая чувствительность метода.

ДЭМ – диагностическая эффективность метода.

ИМ – инфаркт миокарда.

КТ – компьютерная томография.

ЛСК_{max} – максимальная линейная скорость кровотока на высоте деформации.

ЛСК_{прокс} – линейная скорость кровотока проксимальнее деформации.

МРА – магнитно-резонансная ангиография.

МРТ – магнитно-резонансная томография.

НМК – нарушение мозгового кровообращения.

ОНМК – острое нарушение мозгового кровообращения.

ОСА – общая сонная артерия.

ПД – патологическая деформация.

ПТФЭ – политетрафторэтилен.

РА – рентгеноконтрастная ангиография.

СМН – сосудисто-мозговая недостаточность.

ТИА – транзиторная ишемическая атака.

ХСМН – хроническая сосудисто-мозговая недостаточность

ЦА – церебральная ангиография.

ЦДС – цветное дуплексное сканирование.

Me (LQ; UQ) – медиана (интерквартильный размах).

N – число наблюдений.

p – вероятность ошибочного отклонения нулевой гипотезы.